asia medical specialists
亞 洲 專 科 醫 生

ISO 9001:2015
FS 550968

这真的是凝肩吗?

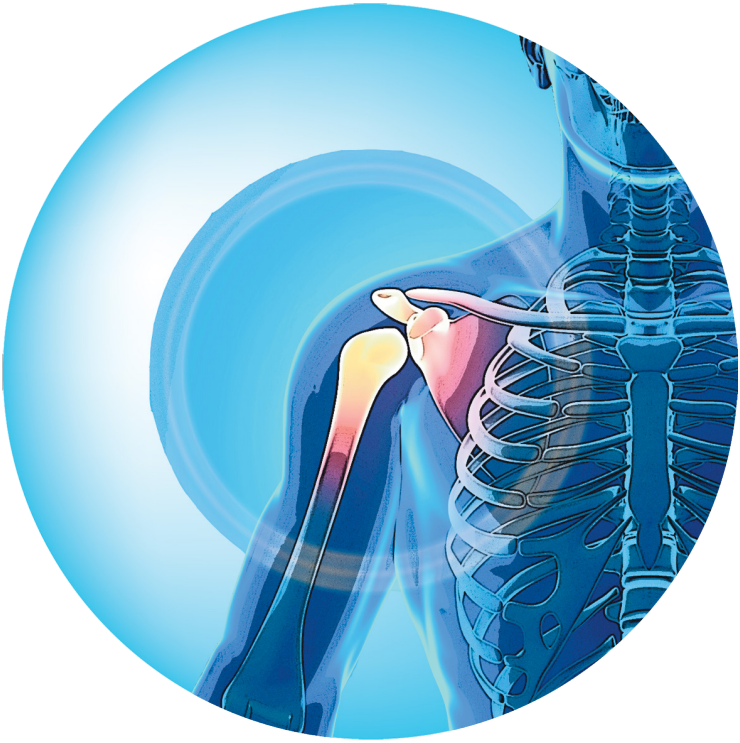

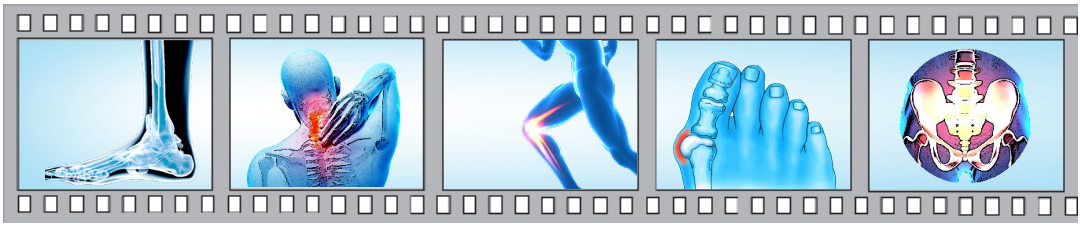

凝肩究竟是甚么?

「凝肩」的正确学名为「粘连性肩关节囊炎」。凝肩的成因目前仍然不明，其特征是肩关节内有发炎，肩关节囊续渐紧绷及加厚，导致肩膊疼痛增加及活动范围缩减。在显微镜下，肩关节囊的外观与掌腱膜挛缩症中限制手指活动的组织非常相似，此普遍的挛缩症令小指捲曲于手掌中。

凝肩有多普遍？

凝肩大约影响百分之二的人口，常见于 40 至 60 岁，没有性别及主力手之体质分别。糖尿病患者较容易患有此症，部分患者则于肩膊受伤后患上凝肩。

凝肩的病情一般可分为三个阶段：

第一阶段是「冷冻期」

主要病征是疼痛。当疼痛加剧，肩膊会失去活动能力。这个情况大概会维持 6 星期至 9 个月不等。

第二阶段是「凝固期」

疼痛会随时间久了而减退，但肩膊僵硬变成重要的特征。这个情况会维持 4 至 9 个月。

第三阶段是「解冻期」

凝肩的症状，包括疼痛及僵硬情况会自行痊癒。这个阶段约维持 5 个月至两年。

因此凝肩通常需要最少一年，或更长的时间才可有所改善。而肩膊永久失去外旋能力是很常见。

怎样诊断凝肩?

我们会按照患者的整体状况，包括病征、身体检查、造影结果及其他测试等，诊断是否患上凝肩。

早期的患者在转动肩膊时会感到疼痛，这与肩关节撞击综合症相似，所以两者很难分辨。时间长了，肩膊僵硬的情况会更加明显，且会减少肩部各方向的活动范围，特别是外旋能力——不能外旋是极重要的征状。

正常的肩膊可以对称的外旋

左肩患上凝肩会失去外旋能力

磁力共振扫描有助诊症吗?

X光及/或磁力共振扫描有助排除引致肩膊僵硬及疼痛的其他病因，因为凝肩并不会在此类造影中显现出来。

X光检查用来排除肩膊骨关节炎，而磁力共振扫描则可鉴定其他问题，特别是需要修补的肩袖旋转肌腱撕裂。

其他诊断可能会与凝肩混淆或同时存在，包括肩关节撞击综合症、肩袖旋转肌腱撕裂、肩膊骨关节炎、感染及肿瘤，以及从颈部引发的痛症等。

「凝肩一般都能自行痊癒，但可能要花上几年的时间。」

凝肩的治疗方法

凝肩一般都能自行痊癒，但可能要花上几年时间。治疗的目的主要是减少肩膊疼痛及恢复肩膊外旋能力。

病发早期，会以抗炎药物及物理治疗的肩部伸展运动作治疗。进行的伸展运动需要是较温和的。

如果情况没有显著改善，下一步是注射类固醇。这是非常安全的，因为类固醇只会停留在肩部，减少关节内的发炎及舒缓痛楚，使伸展运动更为有效。

如果问题持续，下一步是进行关节镜关节囊松解术，是项「微创手术」。利用微型剪刀剪开关节囊，令肩部重新正常活动。进行高强度的术后复康物理治疗，能保持手术回复的肩部活动幅度。很多患者透过此关节镜手术均可迅速痊癒[1-3]。相对于传统的「麻醉后手法治疗」（医生直接以手移动患者肩膊来撕开关节囊），这是一项较新的方法。传统方法是可行的，但术后伤口颇痛。反之，若选择切开关节囊，而非撕开的话，伤口的痛楚会较少。

「大部分病人都能于关节镜手术后迅速痊癒。」

在凝肩中发炎的关节内膜看来像软珊瑚（如箭嘴指示）

以关节镜来放松关节囊——利用微型的手术剪刀切开绷紧的肩部关节囊

参考文献

1. Ozaki, J., et al., Recalcitrant chronic adhesive capsulitis of the shoulder. Role of contracture of the coracohumeral ligament and rotator interval in pathogenesis and treatment. J Bone Joint Surg Am, 1989. 71(10): p. 1511-5.
2. Vastamaki, H., J. Kettunen, and M. Vastamaki, The natural history of idiopathic frozen shoulder: a 2- to 27-year followup study. Clin Orthop Relat Res, 2012. 470(4): p. 1133-43.
3. Rangan, A., et al., Frozen Shoulder. Shoulder Elbow, 2015. 7(4): p. 299-307.
4. Charnley, J., Periarthritis of the shoulder. Postgrad Med J, 1959. 35: p. 384-8.
5. Ogilvie-Harris, D.J., et al., The resistant frozen shoulder. Manipulation versus arthroscopic release. Clin Orthop Relat Res, 1995(319): p. 238-48.
6. Tveitå, E.K., et al., Hydrodilatation, corticosteroids and adhesive capsulitis: A randomized controlled trial. BMC Musculoskeletal Disorders 2008, 9:53

此文章原文由亚洲专科医生以英文撰写
© 2017 亚洲专科医生，版权所有

香港中环皇后大道中 29 号华人行 8 楼
九龙尖沙咀广东道 5 号海洋中心 1210 室
www.asiamedicalspecialists.hk
电话 ＋ 852 2521 6830 传真 ＋ 852 2521 6831
電話 ＋ 852 3420 6666 传真 ＋ 852 2521 6831
info@asiamedical.hk

20200420