

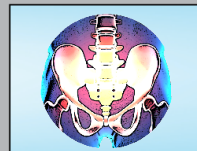
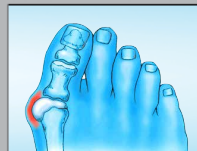
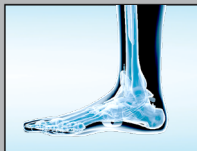
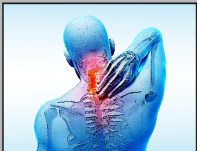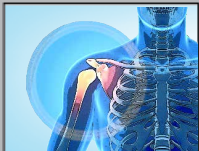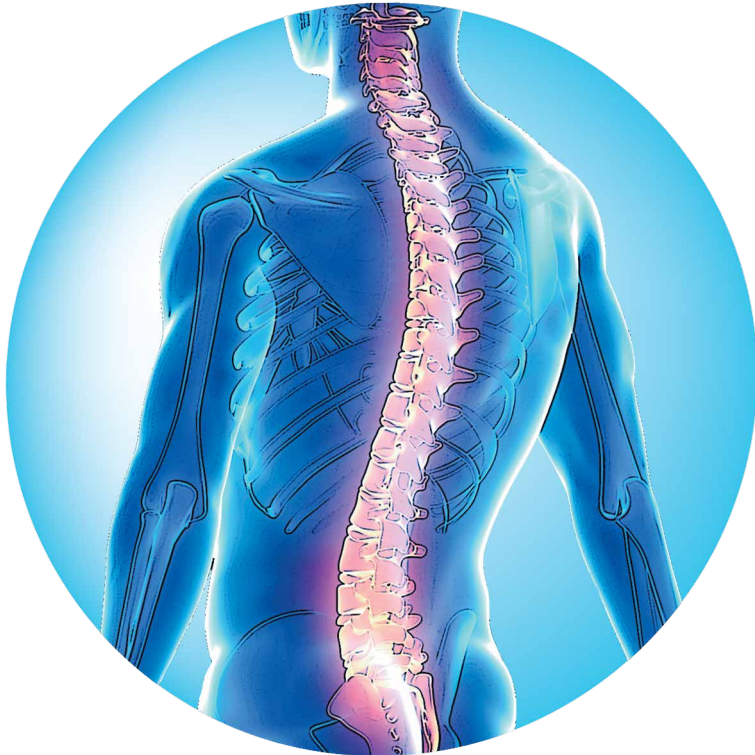asia medical specialists
亞洲專科醫生



ISO 9001:2015
FS 550968

腰部椎間盤置換常見問題



甚麼是「腰椎間盤置換術」？

「椎間盤」是脊骨之間的避震器。不幸的是，隨著年齡的增長，椎間盤通常會退化——撕裂、爆開、或只是磨損。這些皆可導致腰背或頸部疼痛。

下半背部是指「腰背」範圍。

通常治療腰背痛的方法是休息和服食止痛藥，然後進行核心肌肉（普拉提）練習。如果這些治療都不能起作用，其中一個選擇是接受手術。

腰椎融合術是傳統的治療方法。融合術是指把部份或所有椎間盤移除，然後植入骨骼，令椎間盤上下的骨骼融為一體。

腰椎融合術與其他的手術比較（包括最新的腰椎間盤置換術），是屬於黃金標準的手術。

如果腰椎融合術是黃金標準，為甚麼還要選擇其他手術？

基本上腰椎融合術的結果相當良好，不過有一些缺點：

1. 融合的椎骨位置因為不能活動，會令脊椎比正常略為僵硬。
2. 融合使鄰近的椎間盤需要增加活動以彌補活動限制，令它們較易退化¹。
3. 脊骨無法融合：未能把脊骨連接起來。
4. 利用病人自體的骨骼作融合術的植骨是最可靠，但需要提取的骨也不少。取骨位置的疼痛可能會比腰椎傷口位置更甚。

如X光片（圖1）所示，腰椎間盤置換是將人工植人物置於脊椎，目的是為解決融合術的所有缺點^{2,3}。

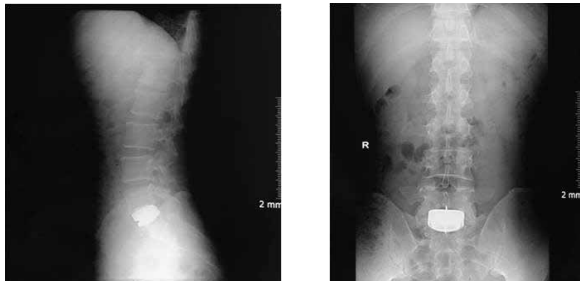


圖 1 人工腰椎間盤置換的術後X光片。

甚麼是腰椎間盤置換術？

早於1960年代已經有人開始研究椎間盤置換。後來因為融合術有時會出現併發症，令椎間盤置換於1990年代才再度引起關注。

人工腰椎間盤是由金屬和塑膠製成，與成功的頸椎間盤置換、髖關節和膝關節置換的人工植入物非常相似。

這個設計主要是減低摩擦力，令患者在活動時減少能量消耗及磨損。它能讓患者前後彎曲20度，左右彎曲10度和自轉5度。與脊椎融合術不同的是，人工腰椎間盤的現代設計非常接近正常的生物力學。（圖2）

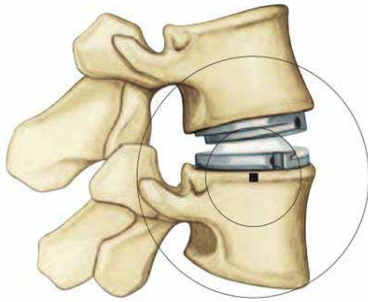


圖 2a 人工腰椎間盤的轉動中心設於正常位置，即椎間盤下方的骨骼上面，能配合小關節的定位及活動。

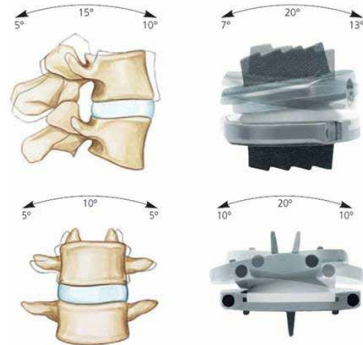


圖 2b 人工腰椎間盤的活動範圍。

這個手術適合自己嗎？

腰椎間盤置換術是一個較新的手術，因此亞洲專科醫生會跟隨美國食品和藥物管理局的指引以分辨合適的患者：

凡骨骼已發展成熟者，因單一節退化性椎間盤病變引致慢性、持續、椎間盤源性腰背痛及繼發性殘疾，而又符合以下所有條件：

1. 醫生處方並監督以下全部非手術治療至少達6個月，但仍持續有腰背痛及明顯的功能障礙：

- 運動（包括增強軀幹核心穩定性的運動）
- 非類固醇和／或類固醇藥物（除非是患者忌用）

- 物理治療（包括被動和主動治療模式）
 - 活動／生活方式的改變
2. 電腦斷層掃描或磁力共振掃描證實有單一節椎間盤退化。
 3. 植入位置必須是該植入物經美國食品和藥物管理局所認可的腰背或腰骶骨盆位置。

換言之，所述疼痛是由單一節椎間盤引起，而患者已接受至少六個月合適的非手術治療。

我們亦依從美國食品和藥物管理局的指引，不會在以下情況進行手術：

在以下任何情況下進行的腰椎間盤假體植入手術，全部都被視為實驗性、研究性、或未經證實：

1. 計劃於手術中同時進行假體置換術及脊椎融合術（即混合手術）。
2. 計劃於同一手術中同時植入多個椎間盤。
3. 於建議的腰背或腰骶骨盆部位以外放置指定植入物。
4. 患者的骨質密度欠佳或已患有骨質疏鬆症（T-評分少於1.0）。
5. 患者曾經接受腰椎融合手術。
6. 從掃描影像中發現以下情況：
 - 脊椎退化性滑脫程度屬於2級或以上
 - 受感染
 - 多個椎間盤出現退化性病變
 - 神經根壓迫或椎管狹窄
 - 關節突間病變，伴隨腰椎滑脫或腰椎峽部滑脫
 - 脊柱側彎
 - 小關節出現嚴重退化
 - 脊柱骨折
 - 腫瘤
7. 非美國食品和藥物管理局核準的腰椎間盤。

脊骨外科醫生會推薦甚麼類型的人工椎間盤？

香港有以下兩種獲美國食品和藥物管理局（FDA）批准採用的人工腰椎間盤：Charité（2004年獲FDA批准）和Prodisc L（2006年獲FDA批准）。成功研發此兩款產品的公司都被強生公司收購，再由該公司生產。

我們的醫生會選擇Prodisc L，因為它的穩定性更高和效果良好⁴。

手術如何進行？

此手術由一隊脊骨外科醫生及血管外科醫生在醫院為病人全身麻醉下進行。

血管外科醫生會於病人的下腹部開一個小切口，把病人的腸臟輕撥至一旁，讓脊椎前方外露，方便手術進行（圖3）。此手術方式早於1906年⁵便首度施行，直到1950年代為治療結核病而引進到香港⁶。脊骨外科醫生在手術顯微鏡下能清晰地看到病人脊椎的情況，將有問題的椎間盤完全取出，如果有需要會為神經線減壓。隨後醫生會把測試的植入物放入椎間盤空位，並用視像X光檢查。選用最能讓脊椎再現自然弧度的植入物，可帶來較理想的效果。

當植入椎間盤後，醫生會於組織上噴上一層抗粘凝膠，減少疤痕形成。此手術通常需要大約兩小時。

病人術後當天可以步行。術後兩天若能自行上落樓梯，即可出院回家。

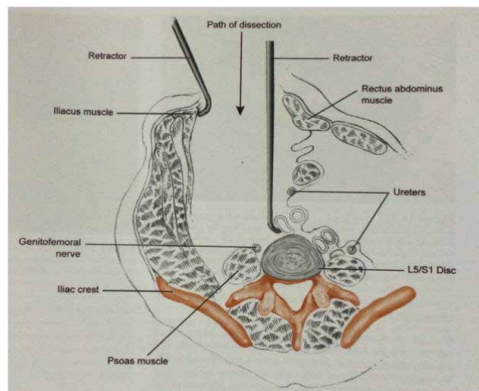


圖 3 前路腰椎的橫切面圖。

成效怎樣？

腰椎間盤置換是比較嶄新的手術。最新報告顯示，過去平均七年的效果良好（範圍由5至11年）⁴。大部分醫學報告均確認腰椎間盤置換的中期效果都是安全、耐用及有效。然而迄今為止，腰椎間盤置換術的效果比起融合術並沒有太大分別。

假以時日，我們便會知道此手術的效果能否不負期望，提供更佳的長期效果（特別是減低鄰近椎間盤退化問題方面）。

總結

- 腰椎間盤置換術是較新技術，以治療由腰椎間盤退化引起的背痛。
- 對於部分患者，可能是各種手術治療中最佳的選擇。
- 現代人工腰椎間盤植入物提供良好的中期結果。
- 腰椎間盤置換術的風險效益比率，與作為治療背痛黃金標準的腰椎融合術相約，但有機會能減少鄰近節段將來退化的機會。

參考文獻

1. Zigler JE1, Glenn J, Delamarter RB. Five-year adjacent-level degenerative changes in patients with single-level disease treated using lumbar total disc replacement with ProDisc-L versus circumferential fusion. *J Neurosurg Spine*. 2012 Dec; 17(6):504-11
2. Thavaneswaran P, Vandeppeer M. Lumbar artificial intervertebral disc replacement: a systematic review. *ANZ J Surg*. 2014 Mar;84(3):121-7.
3. Rao MJ, Cao SS. Artificial total disc replacement versus fusion for lumbar degenerative disc disease: a meta-analysis of randomized controlled trials. *Arch Orthop Trauma Surg*. 2014 Feb;134(2):149-58.
4. Siepe CJ, Heider F, Wiechert K, Hitzl W, Ishak B, Mayer MH. Mid- to long-term results of total lumbar disc replacement: a prospective analysis with 5- to 10-year follow-up. *Spine J*. 2014 Jan 18. pii: S1529-9430(13)01475-7.
5. Muller,W., Transperitoneale freilegung der wirbelsaule bei tuberkuloser spondylitis. *Deutsche Zeitschrift Chirurgie*, 1906. 85: p128-135.
6. Hodgson, A. and F, Stock, Anterior Spine fusion. *Br J Surg*, 1956. 44: p 256-257.

脊椎

- 「椎間盤突出」常見問題
- 腰背痛診斷常見問題
- 腰部椎間盤置換常見問題
- 腰椎管狹窄症常見問題
- 頸椎間盤突出或退化的治療方法
- 骯髖關節疼痛常見問題

手、腕及肘部

- 腕管綜合症常見問題解答
- 手部常見的疾病

肩部

- 鎖骨骨折常見問題解答
- 這真是凝肩嗎？

髖部及盆骨

- 股骨髌臼撞擊常見問題
- 骯髖關節疼痛常見問題
- 髌臼異常的常見問題
- 選擇各類髖關節置換手術常見問題

膝部

- 前十字韌帶的常見問題
- 半月板再生微創手術：植入Actifit 聚氨酯支架
- 半月板常見問題解答：撕裂、修復及移植
- 生物膝關節置換手術常見問題
- 膝部關節炎常見問題
- 膝關節軟骨損傷常見問題

足部及踝部

- 拇囊炎常見問題
- 足踝微創手術
- 足踝扭傷常見問題
- 阿基里斯跟腱病常見問題

兒童骨科

- 脊柱側彎：普遍但常被誤解的疾病

此文章原文由亞洲專科醫生以英文撰寫

© 2017 亞洲專科醫生，版權所有